

Ganglioneuroma Cervical: Reporte de un Caso

Cervical Ganglioneuroma: A Case Report

Ilsón Sepúlveda A.*; Loreto Spencer L.**; Francisco Mucientes H.** & Fernando Casanueva L.***

SEPÚLVEDA, A. I.; SPENCER, L. L.; MUCIENTES H. F. & CASANUEVA L. F. Ganglioneuroma cervical: reporte de un caso. *Int. J. Odontostomat.*, 5(1):33-37, 2011.

RESUMEN: Se presenta el caso clínico de un paciente, sexo femenino, 52 años de edad, que al examen clínico presentaba un aumento de volumen a nivel del ángulo mandibular derecho. Los estudios imagenológicos mostraron una extensa masa cervical paravertebral, encapsulada, de límites netos, sin evidencias de calcificaciones en el cuerpo de la lesión como tampoco compromiso del tejido óseo vecino, que se extiende desde la base de cráneo hasta la región de la cara interna del ángulo mandibular derecho. Se determinó la cirugía, como tratamiento, la cual presentó como complicaciones post operatorias, trastornos en la deglución y síndrome de Horner. Por último la biopsia post operatoria arrojó, ganglioneuroma y linfonodos sin lesiones histológicas

PALABRAS CLAVE: ganglioneuroma, TC, RNM, síndrome de Horner, tumor, sinonasal.

INTRODUCCIÓN

Los Ganglioneuromas (Gn) son tumores benignos del sistema nervioso periférico y que frecuentemente corresponden a hallazgos incidentales (Yam *et al.*, 2009) en pacientes con edades entre los 10 y 30 años, con un leve predominio en el sexo femenino (Dimou *et al.*, 2009). Se presenta principalmente en el mediastino posterior (41%), retroperitoneo (37%), glándula adrenal (21%) y en el cuello (8%). Ha sido asociado además, a neurofibromatosis tipo I y neoplasia endocrina múltiple (MEN) (Al-Khiary *et al.*, 2010).

Su célula precursora sería el simpatoblasto que junto al feocromoblasto derivan de la simpatogonia, cuyo origen radica en las células embrionarias de la cresta neural. Por otra parte del simpatoblasto también se originarían otros tumores neurogénicos tales como el neuroblastoma y el ganglioneuroblastoma (Ozluoglu *et al.*, 2007). El Gn es el más diferenciado de los tumores neuroblásticos y está compuesto por células ganglionares maduras y células del neurilema (Patterson *et al.*, 2009).

Como se mencionó anteriormente se origina comúnmente en los ganglios simpáticos del mediastino posterior, rodeando a la columna dorsal, pudiendo provocar en algunos casos escoliosis o incluso invadir el canal neural produciendo síntomas neurológicos (Velyvis *et al.*, 2005).

Los Gn sintomáticos son muy raros. Los síntomas generalmente responden a la compresión de estructuras anatómicas vecinas por efecto masa. Los Gn abdominales pueden producir dolor, vómitos, constipación y pérdida de peso (Zugor *et al.*, 2009). Incluso se ha reportado que los Gn pueden ser endocrinológicamente activos, produciendo hormona polipéptida vasoactiva intestinal (VIP) (Leonardis *et al.*, 2003).

La presentación cutánea es muy rara, sólo se han descrito 5 casos en la literatura, siendo su patogénesis muy controversial (Gambini & Rongioletti, 1996). En la literatura se han reportado casos de Gn

* Cirujano Dentista, Radiólogo Máxilo Facial-Cabeza y Cuello. Comité Oncológico Cabeza y Cuello, Servicio de Otorrinolaringología, Hospital Clínico Regional Guillermo Grant Benavente, Concepción, Chile.

** Médico Cirujano, Anatomopatólogo. Servicio de Anatomía Patológica, Hospital Clínico Regional Guillermo Grant Benavente, Concepción, Chile.

*** Médico Cirujano, Programa de Especialización en Otorrinolaringología, Universidad de Concepción. Hospital Clínico Regional Guillermo Grant Benavente, Concepción, Chile.

asociados a Síndromes como el de Turner, donde se ha sugerido una predisposición de estos pacientes a desarrollar, por causas genéticas y hormonales, tumores neurogénicos, carcinoma hepatocelular y carcinoma papilar tiroideo (Kamoun *et al.*, 2010).

Los Gn cervicales corresponden al 8% del total; y cuando estos producen compresión de la cadena simpática cervical pueden provocar Síndrome de Horner, caracterizado por ptosis, miosis y anhidrosis ipsilateral. Otros sitios de origen en el cuello corresponden a la laringe y faringe (Katilmis *et al.*, 2006). Cuando se presentan en el espacio parafaríngeo los pacientes pueden presentar signos tales como cambio de voz, disnea, disfagia, disfonía o congestión nasal, cuadros que se presentan comúnmente por el compromiso de los pares craneales IX, X, XI ó XII (Cannady *et al.*, 2006).

Por último, su presentación intraósea, es extremadamente rara, reportándose en la literatura sólo 5 casos. El origen de esta presentación es muy controversial, debido a la dificultad para explicar la presencia de un tumor de células ganglionares, en una zona anatómica donde usualmente no existen células ganglionares (Oeppen *et al.*, 2000).

CASO CLÍNICO

Se presenta el caso clínico de un paciente, sexo femenino, 52 años de edad, derivada al servicio de Oto-

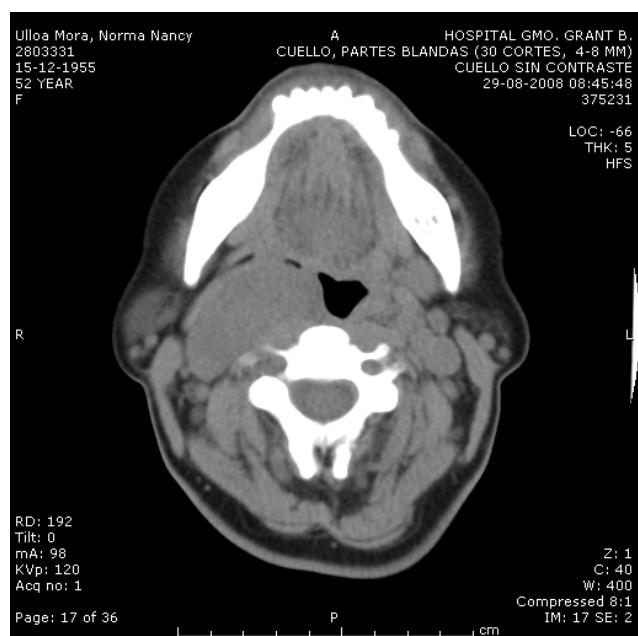


Fig. 1. Masa parafaríngea, encapsulada, isodensa.

rinolaringología, por un tumor parafaríngeo en estudio. Sus estudios previos, hemograma y perfil bioquímico, se presentaban dentro de parámetros normales. La TC indicaba una masa del espacio faringomucoso. Presentaba además, análisis de secreciones y cultivo de Koch, negativos. La biopsia preliminar sugería tejido necrótico, no observándose neoplasia.

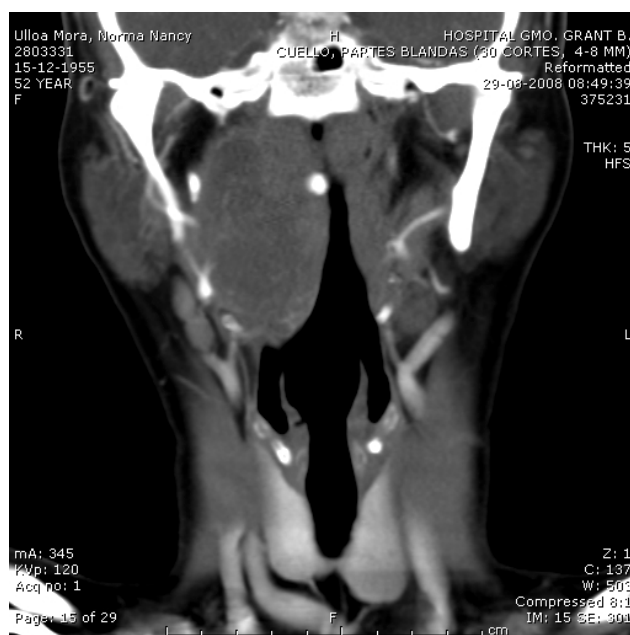


Fig. 2. extensión desde la base de cráneo hasta la región de la cara interna del ángulo mandibular derecho, asociado a adenopatías del nivel II.

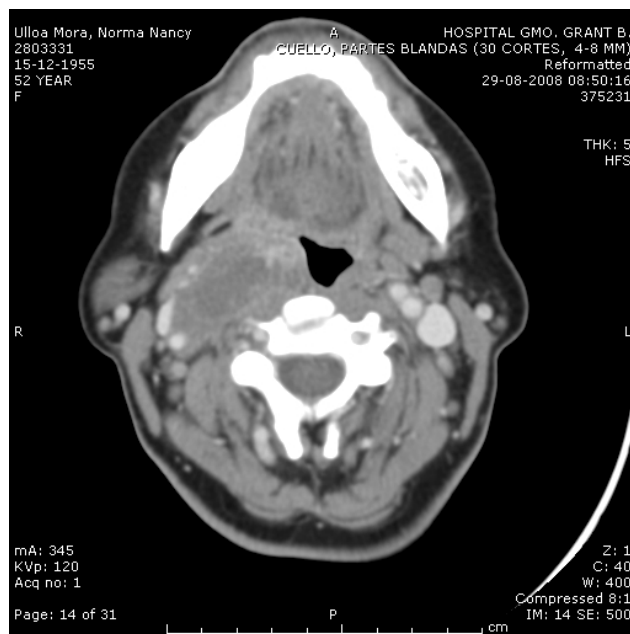


Fig. 3. moderado refuerzo periférico de la lesión. Arteria carótida y vena yugular internas derechas colapsadas y desplazadas en sentido pósterolateral.

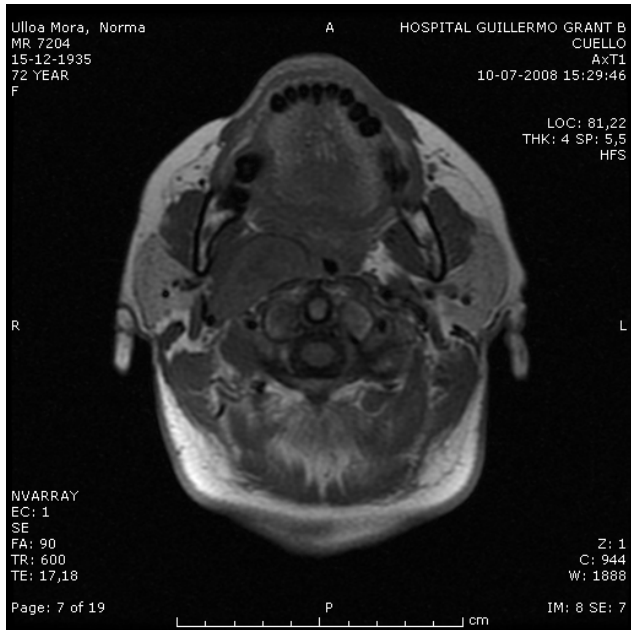


Fig. 4. la lesión con intensidad de señal intermedia-baja respecto a la glándula parótida.

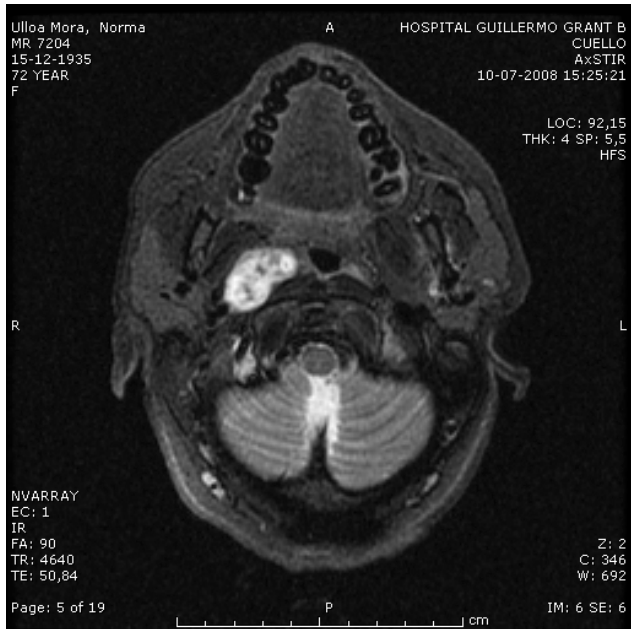


Fig. 5. Secuencia Stir, masa heterogénea con predominio de áreas hiperintensas.

Al examen clínico presentaba un aumento de volumen a nivel del ángulo mandibular derecho, que se correlacionaba con un aumento de volumen intraoral derecho, el cual desplazaba la tonsila ipsilateral en sentido ántero medial. La nasofibroscopía mostró un abombamiento de la faringe, desde la naso hasta la orofaringe. Los estudios angiográficos resultaron ser negativos.

En TC la lesión se presenta como una extensa masa encapsulada, isodensa, de límites netos, sin evidencias de calcificaciones en el cuerpo de la lesión como tampoco compromiso del tejido óseo vecino (Fig.1). Se extiende desde la base de cráneo hasta la región de la cara interna del ángulo mandibular derecho, asociado a adenopatías del nivel II (Fig.2), en una posición paravertebral, que produce una disminución de la vía aérea por efecto masa medial del espacio parafaríngeo y faringomucoso ipsilaterales. Post inyección de contraste yodado e.v. se observó un moderado refuerzo periférico de la lesión e incidentalmente fue posible determinar que la arteria carótida interna y vena yugular interna derechas se encuentran parcialmente colapsadas y desplazadas en sentido póstero lateral (Fig.3).

En la RNM, secuencia T1, la lesión se presenta con una intensidad de señal intermedia baja respecto a la glándula parótida, de la cual se separa claramente por la presencia de una línea contorneal hipointensa (Fig.4). En secuencia Stir, se observa heterogénea con predominio de áreas hiperintensas (Fig.5). Post inyección de contraste paramagnético, en secuencia T1 con saturación grasa (T1FSGD), presenta refuerzo periférico heterogéneo (Figs.6 y 7).

El estudio histopatológico arrojó macroscópicamente, un tumor encapsulado, superficie externa lisa y homogénea. Al corte se presenta blanquecino, fibroso con un área central de 2 x 1,5

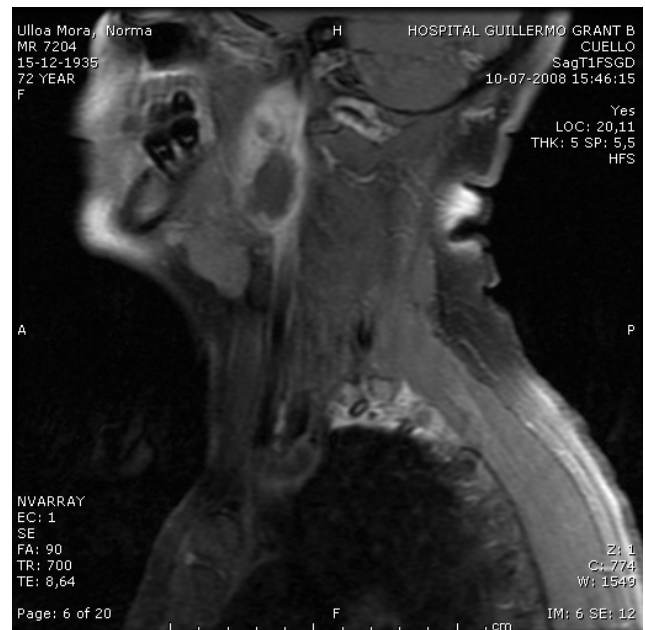

Fig. 6. T1FSGD, sagital, presenta refuerzo periférico heterogéneo.

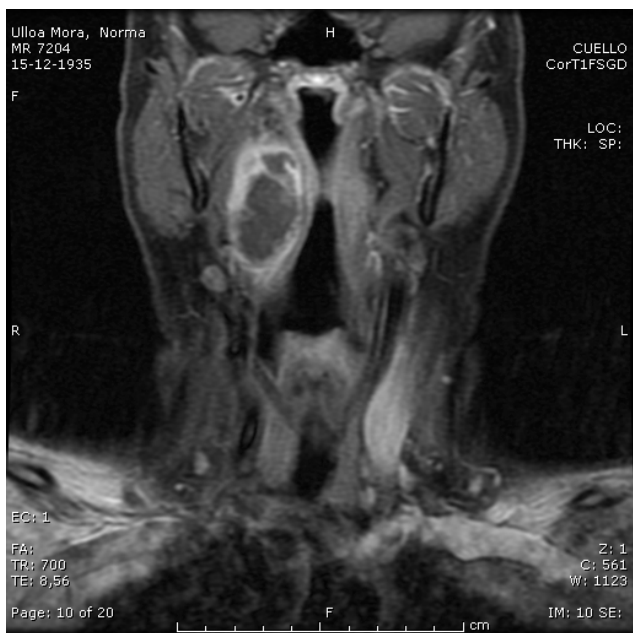


Fig.7: T1FSGD, coronal, presenta refuerzo periférico heterogéneo.

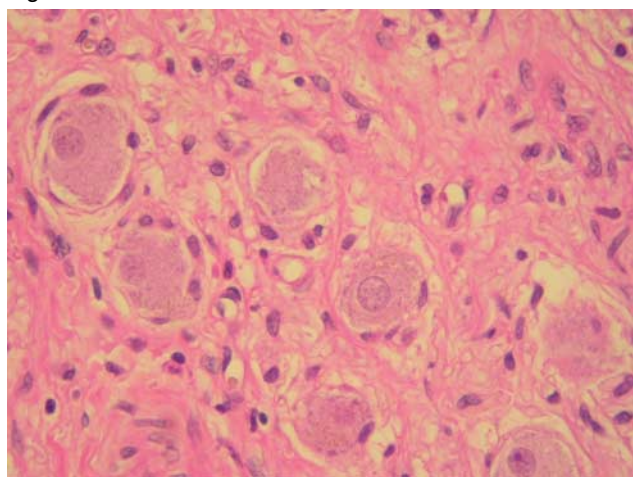


Fig. 8. Tinción H&E se observan células de gran tamaño y morfología que recuerda neuronas.

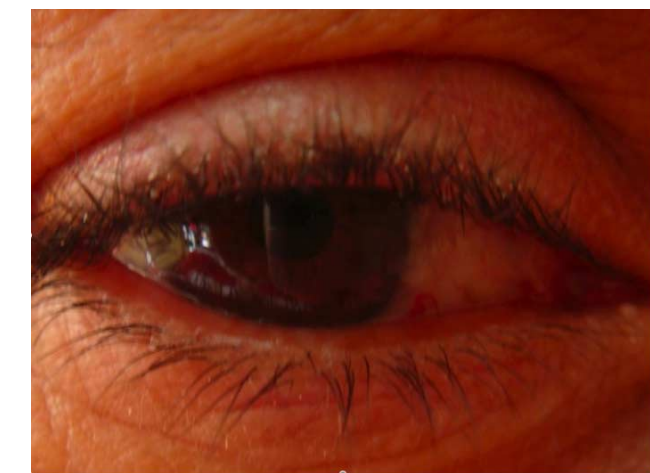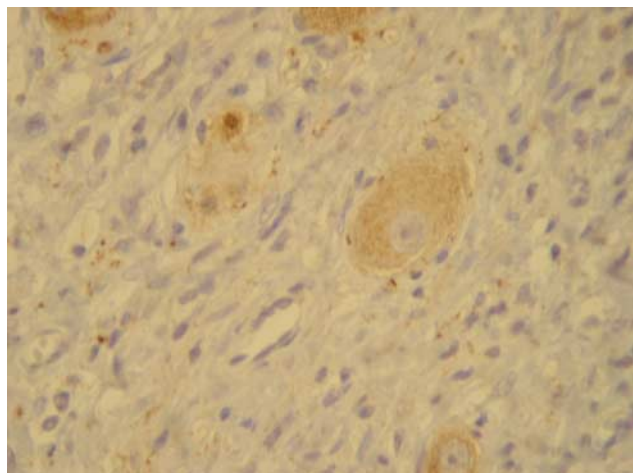


Fig.10. Síndrome de Horner: Ptosis, miosis.

cm necrótica y hemorrágica. Con tinción HE se observan células de gran tamaño y morfología que recuerda neuronas (Fig.8). La tinción con sinaptofisina, mostró marcación positiva, lo que corrobora la diferenciación neuronal (Fig.9).

Se determinó la cirugía, como tratamiento, la cual presentó como complicaciones post operatorias, trastornos en la deglución y síndrome de Horner (Fig. 10).

CONCLUSIÓN

Los ganglioneuromas (Gn) son tumores benignos del sistema nervioso periférico, es el más diferenciado de los tumores neuroblásticos y está compuesto por células ganglionares maduras y células de Schwann. Frecuentemente corresponden a hallazgos incidentales. Se origina comúnmente en los ganglios simpáticos del mediastino posterior, los síntomas generalmente responden a la compresión de estructuras anatómicas vecinas por efecto masa. La imagenología permite conseguir información valiosa respecto de su ubicación y extensión; también se obtiene información respecto de la naturaleza de la lesión y, por último, ayuda a la planificación terapéutica. El Tratamiento de elección es la cirugía.

Fig.9: Tinción con sinaptofisina, marcación positiva, lo que corrobora la diferenciación neuronal.

SEPÚLVEDA, A. I.; SPENCER, L. L.; MUCIENTES H. F. & CASANUEVA L. F. Cervical ganglioneuroma: a case report. *Int. J. Odontostomat.*, 5(1):33-37, 2011.

ABSTRACT: A case report of a patient, female, 52 years old, clinical examination showed a volume increase at the right mandibular angle. Imaging studies showed a large cervical paravertebral mass, encapsulated, net limits without evidence of calcification in the body of the lesion nor involvement of neighboring bone tissue, extending from the base of the skull to the region of the inner right mandibular angle. Surgery was determined as treatment, presenting, impaired swallowing and Horner syndrome as post-operative complications. Finally, the postoperative biopsy showed, ganglioneuroma and lymph nodes without histological lesions.

KEY WORDS: ganglioneuroma, CT, MR, Horner's syndrome, tumor, sinonasal.

REFERENCIAS BIBLIOGRÁFICAS

- Al-Khiary, H.; Ayoubi, A. & Elkhamary, S. M. Primary orbital ganglioneuroma in a 2-year-old healthy boy. *Saudi Journal of Ophthalmology*, 24:101-4, 2010.
- Cannady, S.; Chung, B. J.; Hirose, K.; Garabedian, N.; Van Den Abbeele, T. & Koltai, P. J. Surgical management of cervical ganglioneuromas in children. *Int. J. Pediatr. Otorhinolaryngol.*, 70:287-94, 2006.
- Dimou, J.; Russell, J. H.; Jithoo, R. & Pitcher, M. Sacral ganglioneuroma in a 19-year-old woman. *J. Clin. Neurosc.*, 16:1692-4, 2009.
- Gambini, C. & Rongioletti, F. Primary congenital cutaneous ganglioneuroma. *J. Am. Acad. Dermatol.*, 35:353-4, 1996.
- Kamoun, M.; Mnif, M. F.; Rekik, N.; Belguith, N.; Charfi, N.; Mnif, L.; Elleuch, M.; Mnif, F.; Kamoun, T.; Mnif, Z.; Kamoun, H.; Sellami-Boudawara, T.; Hachicha, M. & Abid, M. Ganglioneuroma of adrenal gland in a patient with Turner syndrome. *Ann. Diagn. Pathol.*; 14:133-6, 2010.
- Katılmıs, H.; Öztürkcan, S.; Adadan, I.; Özdemir, I.; Algin, H. & Tunakan, M. Cervical ganglioneuroma. *Int. J. Pediatr. Otorhinolaryngol. Extra*, 2006.
- Leonardis, M.; Sperb, D.; Alster, C.; Campisi, C. & Herter, N. T. Ganglioneuroma of the neck, masquerading as a goiter. *Eur. J. Surg. Oncol.*, 29:929-30, 2003.
- Oeppen, R.; Brennan, P. & Stutley, J. Ganglioneuroma of the mandible: Radiologic and pathologic findings of a rare tumor. *Oral Surg. Oral Med. Oral Pathol. Oral Radiol. Endod.*, 89:259-62, 2000.
- Ozluoglu, L. N.; Yilmaz, I.; Cagici, C. A.; Bal, N. & Erdogan, B. Ganglioneuroma of the internal auditory canal: a case report. *Audiol. Neurotol.*, 12:160-4, 2007.
- Patterson, A.; Barker, C. S.; Loukota, R. A. & Spencer, J. Ganglioneuroma of the mandible resulting from metastasis of neuroblastoma. *Int. J. Oral Maxillofac. Surg.*, 38:196-8, 2009.
- Velyvis, J.; Durbhakula, S.; Wurapa, R. & Carl, A. L. Ganglioneuroma with scoliosis of the thoracic spine: a case report. *Spine J.*, 5:457-60, 2005.
- Yam, B.; Walczyk, K.; Mohanty, S. K.; Coren, C. V. & Katz, D. S. Radiology-pathology conference: incidental posterior mediastinal ganglioneuroma. *Clin. Imaging*, 33:390-4, 2009.
- Zugor, V.; Schott, G. E.; Kühn, R. & Labanaris, A. P. Retroperitoneal ganglioneuroma in childhood-a presentation of two cases. *Pediatr. Neonatol.*, 50:173-62, 2009.

Dirección para Correspondencia:
Dr. Ilson Sepúlveda Aguilar
Comité Oncológico Cabeza y Cuello
Servicio de Otorrinolaringología
Hospital Clínico Regional Guillermo Grant Benavente
Concepción - CHILE

Email: isepulvedaguilar@gmail.com

Recibido : 13-01-2011
Aceptado: 27-02-2011