

## Revisión de Casos

# Clínica, imagenología y tratamiento del quiste bucal mandibular infectado. Análisis de reportes de casos.

Clinical, imaging and treatment of mandibular infected buccal cyst. Analysis of case reports



Cristina Opasso Y.<sup>1</sup>, Viviana Gutiérrez A.<sup>1</sup>, Miguel Quintanilla S.<sup>2,3</sup>, Alejandro Hidalgo R.<sup>2,3</sup>, Susana Amigo V.<sup>2,3</sup>.

<sup>1</sup> Alumna Programa de Especialización en Imagenología Oral y Maxilofacial, Universidad de Talca, Chile.

<sup>2</sup> Docente Programa de Especialización en Imagenología Oral y Maxilofacial, Universidad de Talca, Chile.

<sup>3</sup> CEMOL Imagenología Maxilofacial, Centro de Especialidades Médicas y Odontológicas Linares, Chile.

## Resumen

**Introducción:** El quiste bucal mandibular infectado (QBMI) es una patología poco común que afecta a primeros y/o segundos molares inferiores permanentes en proceso de erupción. No presenta características histológicas específicas, por lo que su diagnóstico se fundamenta en hallazgos clínicos e imagenológicos. **Objetivo:** Determinar las características clínicas, imagenológicas y tratamientos del QBMI publicadas en reportes de casos. **Metodología:** Se realizó una búsqueda sistemática de reportes de casos de QBMI publicados en los últimos 11 años, determinando: edad; sexo; diente afectado; vitalidad; sintomatología; alteración de erupción; inclinación, desplazamiento y reabsorción dentaria; expansión y perforación de corticales; tratamiento y seguimiento. **Resultados:** Se encontraron 13 artículos con 19 casos reportados. La edad de presentación fue entre 6 y 17 años, con predominio de hombres sobre mujeres. La presentación más frecuente fue unilateral asociada a primeros molares (47%). Clínicamente se observó vitalidad en 94,7% y sintomatología en 73,7% de los casos. Todos los reportes informaron alteración de erupción con predominio de vestibuloversión (73,7%). El tratamiento de elección fue enucleación y conservación del diente afectado (89,5%). **Discusión:** El QBMI tiene características clínicas e imagenológicas ampliamente descritas en la literatura. Sin embargo, en el presente estudio se encontraron algunas que no concuerdan con ella, como la distribución por sexo, vitalidad e inclinación dentaria. Conclusiones: El diagnóstico del QBMI es desafiante, por lo que es fundamental conocer sus características clínicas e imagenológicas para realizar un diagnóstico certero y oportuno.

**Palabras Clave:** Quiste bucal mandibular infectado, Reporte de caso, Imagenología, Clínica, Tratamiento.

Correspondencia a: Susana Amigo V.

Correo electrónico: susyseav@gmail.com

## Abstract

**Introduction:** Mandibular infected buccal cyst (MIBC) is a rare pathology that affects first and/or second permanent lower molars in the process of tooth eruption. MIBC does not have specific histological characteristics, so its diagnosis is based on clinical and imaging findings. **Objective:** To determine the clinical, imaging and treatment characteristics of MIBC from published case reports. **Methodology:** A systematic search of MIBC case reports published in the last 11 years was performed, determining: age; sex; affected tooth; vitality; symptomatology; altered tooth alteration; inclination, displacement and tooth resorption; cortical expansion and perforation; treatment and follow-up. **Results:** 13 articles with 19 reported cases were found. The age ranged between 6 and 17 years, with a predominance of men over women. The most frequent presentation was unilateral associated with first

molars (47%). Clinically, vitality was observed in 94.7% and symptoms in 73.7% of the cases. All reports showed alteration in tooth eruption with predominance of buccoverversion (73.7%). The treatment of choice was enucleation and conservation of the affected tooth (89.5%). **Discussion:** MIBC has clinical and imaging characteristics widely described in the literature. However, in the present study some were found not to agree with them, such as sex distribution, vitality and tooth inclination. **Conclusions:** Diagnosis of MIBC is challenging, so it is essential to know its clinical and imaging characteristics to make an accurate and timely diagnosis.

**Keywords:** Infected mandibular buccal cyst, Case report, Imaging, Clinic, Treatment.

## Introducción

El quiste bucal mandibular infectado (QBMI), también llamado quiste bucal de bifurcación<sup>1-13</sup> o quiste paradental juvenil<sup>10-12</sup> es un quiste odontogénico inflamatorio poco común<sup>1-15</sup> de origen aún desconocido<sup>3-13</sup>. Su frecuencia en relación con todos los quistes odontogénicos varía entre 0,9 y 4,7%<sup>1,2,7</sup>. Esta entidad involucra la cara vestibular de primeros y/o segundos molares mandibulares permanentes vitales en proceso de erupción<sup>1,3-10</sup> y puede existir una presentación bilateral<sup>1,2,4,10-13</sup>. El rango de edad de diagnóstico del QBMI se extiende desde los 4 a 20 años<sup>7,11</sup>, sin embargo, se presenta con mayor frecuencia en niños y adolescentes de 6 a 13 años<sup>1,3,5-7,12,13</sup>.

Clínicamente, el QBMI puede presentar sintomatología como sensibilidad, aumento de volumen en fondo de vestíbulo y supuración<sup>1-3,5,8,10-12</sup>. No obstante, también puede ser asintomático y pasar desapercibido en el examen clínico<sup>1-13</sup>.

Radiográficamente, el QBMI se observa como una imagen radiolúcida, unilocular, bien delimitada, que se sobrepone con las raíces y la región de bifurcación del diente asociado<sup>4,10</sup>. En tomografía computarizada de haz cónico (TCHC) se evidencia expansión de cortical ósea vestibular asociada a la corona del molar comprometido<sup>1-9,11-13</sup>.

Las características histopatológicas son similares a otros quistes odontogénicos inflamatorios, por lo que el diagnóstico de esta entidad se fundamenta en los hallazgos clínicos y radiográficos<sup>1,3,5,6,8,10,11,13</sup>. La enucleación de la lesión con preservación del diente afectado ha sido el abordaje indicado para tratar el QBMI<sup>1,3,4,6-13</sup>.

Se realizó una búsqueda y análisis de casos de QBMI reportados en la literatura, para determinar las características clínicas, imagenológicas y tratamientos más frecuentes, con el propósito de aportar al odontólogo una guía en la toma de decisiones que permita un manejo óptimo en el diagnóstico y el tratamiento de esta patología.

## Materiales y Métodos

Se realizó una búsqueda sistemática de casos o series de casos de QBMI reportados en la literatura en los últimos 11 años. La búsqueda se realizó en las bases de datos digitales Pubmed, Scopus, Web of Science y Scielo, adaptando la estrategia para cada una de ellas. Se utilizaron los términos "Mandibular Infected Buccal Cyst", "Buccal Bifurcation Cyst", "Juvenile Paradental Cyst", "Inflammatory Collateral Cysts", "Case", "Incidental", "Lesion", "Cone Beam Computed Tomography" y "Mandible", junto con los términos booleanos OR y AND de la siguiente manera:

("Mandibular Infected Buccal Cyst" OR "Buccal Bifurcation Cyst" OR "Juvenile Paradental Cyst" OR "Inflammatory Collateral Cysts") AND ("Case" OR "Incidental" OR "Lesion" OR "Cone Beam Computed Tomography" OR "Mandible").

Los criterios de inclusión fueron: (1) Título y resumen disponible en inglés, (2) Presencia de términos libres en título y/o resumen, (3) Presencia de reporte de caso o serie de casos, (4) Presencia de antecedentes clínicos, y (5) Presencia de exámenes imagenológicos bidimensionales y/o tridimensionales. Como criterio de exclusión se determinó: (1) Diagnóstico final inconsistente con QBMI.

Dos revisoras (CO, VG), alumnas del Programa de Especialización en Imagenología Oral y Maxilofacial de la Universidad de Talca, realizaron la búsqueda principal. Los artículos identificados se registraron en Microsoft Excel (*Microsoft Corporation, Redmond, WA, EEUU*) con autor principal, año de publicación, título de artículo y nombre de revista. Posteriormente, se eliminaron manualmente los artículos duplicados.

La evaluación de artículos se efectuó por ambas revisoras a través de dos etapas: (1) título y resumen, y (2) texto completo. En cada etapa se evaluaron los artículos de acuerdo a los criterios de inclusión y exclusión. En caso de existir duda en la evaluación de los artículos en título y resumen, se decidió incluir el artículo para su evaluación a texto completo. En caso de persistir la duda en la evaluación a texto completo, se discutió hasta llegar a acuerdo.

Se registraron las características clínicas, imagenológicas y tratamiento del QBMI reportadas en los artículos incluidos. Se extrajeron los siguientes datos: edad, sexo, diente afectado, vitalidad, sintomatología, alteración de la erupción, inclinación dentaria, desplazamiento dentario, reabsorción dentaria, expansión de cortical, perforación de cortical ósea, tratamiento y seguimiento.

## Resultados

Se encontraron 13 publicaciones con un total de 19 casos reportados de QBMI.

La edad de presentación fue de 6 a 17 años, con una moda de 7 años y una distribución del 57,9% de los casos entre los 6 y 8 años. La distribución por sexo mostró un 68,4% de hombres y un 31,6% de mujeres (Figura 1).

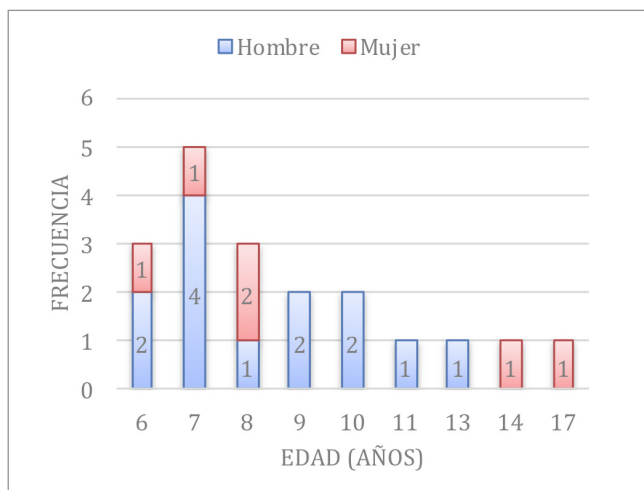


Figura 1. Distribución según edad y sexo.

Los casos reportados de QBMI mostraron un 73,6% de asociación a primeros molares y un 26,4% a segundos molares. Al incorporar la variable de presentación unilateral o bilateral, se observó una mayor frecuencia de casos de primer molar unilateral (47,4%), seguida por primer molar bilateral (26,3%), segundo molar unilateral (15,8%) y segundo molar bilateral (10,5%) (Figura 2).

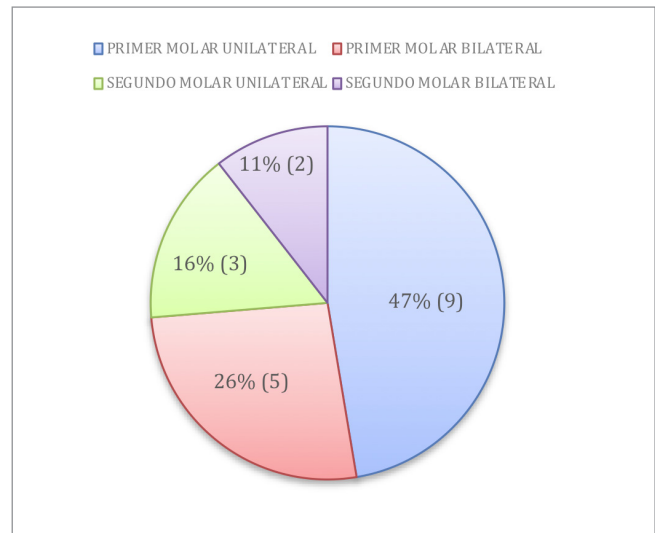


Figura 2. Distribución según diente afectado.

Respecto a las características clínicas asociadas al QBMI, se observó un 94,7% de vitalidad en los dientes afectados. Por otro lado, el 73,7% de los casos presentaron algún grado de sintomatología, mientras que el 26,3% tuvieron una presentación asintomática (Figura 3).

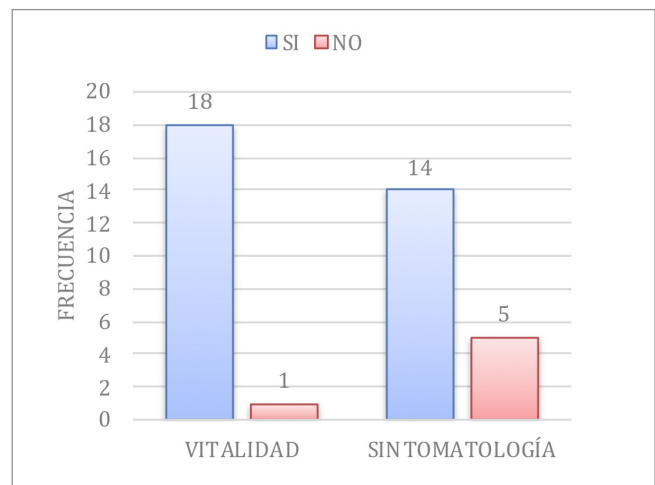


Figura 3. Distribución según vitalidad y sintomatología.

En la evaluación de las características imagenológicas relacionadas con el QBMI, se observó alteración de la erupción en el 100% de los casos. Respecto a la inclinación dentaria, 73,7% presentó vestibuloversión, 5,3% linguoversión, mientras que el 21% restante no reportó la inclinación dentaria. Además, se evidenció un 10,5% de desplazamiento dentario, 100% de ausencia de reabsorción dentaria, 100% de expansión cortical y 52,6% de perforación cortical.

Respecto al tratamiento realizado, la enucleación y conservación del diente afectado fue reportada en 17 casos (89,5%), mientras que la enucleación y exodoncia fue realizada en 2 (10,5%). El seguimiento postquirúrgico se extendió entre 6 y 24 meses, con un promedio reportado de 12 meses.

Todas las características clínicas, imagenológicas y tratamientos registrados se observan detalladamente en la tabla I.

Nº	PUBLICACIÓN		CARACTERÍSTICAS CLÍNICAS					CARACTERÍSTICAS IMAGENOLÓGICAS					TRATAMIENTO		
	Autores	Año	Edad	Sexo	Diente	Vit.	Sint.	A.E.	I.D.	D.D.	R.D.	E.C.	P.O.	Trat.	Seg.
1	Aloyouny et al <sup>1</sup>	2021	7	H	3.6 - 4.6	Sí	Sí	Sí	V	Sí	No	Sí	No	En	6 M
			8	M	4.6	No	Sí	Sí	V	No	No	Sí	Sí	En/Ex	6 M
2	Dave et al <sup>2</sup>	2020	11	H	3.7 - 4.7	Sí	No	Sí	V	No	No	Sí	No	En	6 M
			6	M	3.6 - 4.6	Sí	Sí	Sí	V	No	No	Sí	Sí	En	6 M
3	Lima et al <sup>3</sup>	2019	7	H	4.6	Sí	Sí	Sí	V	No	No	Sí	Sí	En	7 M
4	Bautista CRG et al <sup>4</sup>	2019	7	M	3.6 - 4.6	Sí	Sí	Sí	V	Sí	No	Sí	Sí	En	N.R.
			8	M	3.6	Sí	No	Sí	V	No	No	Sí	Sí	En	24 M
5	De Grauwe et al <sup>5</sup>	2018	7	H	4.6	Sí	Sí	Sí	N.R.	No	No	Sí	Sí	En/Ex	24 M
			6	H	3.6	Sí	Sí	Sí	V	No	No	Sí	Sí	En	24 M
6	Kim et al <sup>6</sup>	2018	8	H	4.6	Sí	Sí	Sí	V	No	No	Sí	Sí	En	24 M
			9	H	3.6	Sí	Sí	Sí	V	No	No	Sí	No	En	6 M
7	Oennin et al <sup>7</sup>	2018	13	H	4.7	Sí	No	Sí	V	No	No	Sí	No	En	N.R.
			17	M	3.7	Sí	No	Sí	V	No	No	Sí	No	En	N.R.
8	Derindağ et al <sup>8</sup>	2019	10	H	4.6	Sí	Sí	Sí	V	No	No	Sí	Sí	En	N.R.
9	Friedrich et al <sup>9</sup>	2014	6	H	3.6	Sí	Sí	Sí	N.R.	No	No	Sí	Sí	En	15 M
10	Quintanilla et al <sup>10</sup>	2018	10	H	3.7 - 4.7	Sí	Sí	Sí	L	No	No	Sí	No	En	8 M
11	Borgonovo et al <sup>11</sup>	2013	14	M	3.7	Sí	No	Sí	N.R.	No	No	Sí	No	En	6 M
12	Ramos et al <sup>12</sup>	2012	9	H	3.6 - 4.6	Sí	Sí	Sí	V	No	No	Sí	No	En	12 M
13	Corona-Rodriguez et al <sup>13</sup>	2011	7	H	3.6 - 4.6	Sí	Sí	Sí	N.R.	No	No	Sí	No	En	6 M

**Tabla I. Características clínicas, imagenológicas y tratamiento del QBMI.** (H) Hombre; (M) Mujer; (Vit.) Vitalidad; (Sint.) Sintomatología; (A.E.) Alteración de erupción; (I.D.) Inclinación dentaria; (V) Vestibuloversión; (L) Linguoversión; (D.D.) Desplazamiento dentario; (R.D.) Reabsorción dentaria; (E.C.) Expansión cortical; (P.O.) Perforación ósea; (Trat.) Tratamiento; (En) Enucleación; (Ex) Exodoncia; (Seg.) Seguimiento; (m) Meses; (N.R.) No reportado.

## Discusiones

El QMBI es un quiste odontogénico inflamatorio poco común que tiene similitud histopatológica con otros quistes inflamatorios, lo que dificulta su diagnóstico mediante este método de análisis. Sin embargo, posee características clínicas e imagenológicas específicas que permiten diferenciarlo de otras patologías similares, como el quiste paradental que afecta a terceros molares mandibulares<sup>4-6,10-12</sup>.

Clínicamente, se describe una edad de diagnóstico del QMBI entre 4 y 20 años<sup>7,11</sup>, lo que coincide con lo observado en el presente estudio, donde se encontró reportado un rango de 6 a 17 años. Sin embargo, el 57,9% de los casos se encontraban en el rango entre 6 y 8 años, lo que puede deberse a la alta asociación de esta patología con la erupción del primer molar mandibular permanente.

Existe escasa información que asocie la presentación del QMBI a un sexo específico. Solo dos autores describen una mayor prevalencia en mujeres<sup>5,10</sup>. Esta información no concuerda con lo observado en el presente estudio, en que se encontró una proporción 2:1 de hombres respecto a mujeres. No obstante, la reducida cantidad de casos reportados encontrados imposibilita concluir al respecto.

En relación con la presentación del QMBI, se ha descrito una mayor frecuencia de casos asociados a primeros molares en forma unilateral, seguida por casos en primeros molares en forma bilateral, casos en segundos molares en forma unilateral, y finalmente casos en segundos molares en forma bilateral<sup>1,2,4,10-13</sup>, lo que concuerda con la presente revisión. Sin embargo, se ha descrito una prevalencia de presentación bilateral en un 23,6 a 25% de los casos<sup>3,10,11</sup>, mientras que en la presente revisión la presentación bilateral se observó en un 36,8%. Esta diferencia podría deberse a que los casos bilaterales son más escasos e interesantes para ser reportados en comparación con los casos unilaterales.

Una de las características clínicas más asociadas al QMBI corresponde a la vitalidad del molar comprometido. Se ha descrito que el 100% de los molares presentan vitalidad<sup>1-13</sup>. Sin embargo, en la presente investigación se encontró un caso con ausencia de vitalidad<sup>2</sup>. Esto podría deberse a un error diagnóstico o a la presencia de una patología concomitante que haya comprometido la vitalidad del molar.

Se ha descrito que el QMBI puede presentar sintomatología como sensibilidad, aumento de volumen en fondo de vestíbulo y supuración<sup>1-3,5,8,10-12</sup>. No obstante, también

puede presentarse de forma asintomática, dificultando su diagnóstico oportuno<sup>1-13</sup>. En la presente revisión se observó un 26,3% de casos asintomáticos. Entre ellos se encontró uno diagnosticado tardíamente a los 17 años<sup>7</sup>.

Imagenológicamente, se ha descrito que un 100% de los casos presenta alguna alteración en el proceso de erupción del molar afectado<sup>1-13</sup>, lo que concuerda con la presente revisión. Si bien se describe que el molar afectado en la mayoría de los casos presenta vestibuloversión<sup>1-13</sup>, en la presente revisión se encontró un caso bilateral con los molares linguoversión<sup>10</sup>, lo que sugiere que la orientación de la inclinación del molar no sería una característica decisiva al momento de determinar un diagnóstico.

El desplazamiento dentario y la reabsorción radicular no son características asociadas al QMBI. No obstante, en la presente revisión se observó dos casos con desplazamiento dentario del segundo molar adyacente<sup>1,4</sup>, lo cual debiera considerarse como una opción al momento de realizar el diagnóstico diferencial.

Todos los reportes describieron la presentación del QMBI como una imagen radiolúcida, unilocular, con expansión y adelgazamiento de la cortical ósea vestibular<sup>1-13</sup>. Sin embargo, otra característica imagenológica observada fue la perforación de la cortical ósea vestibular en un 52,6%<sup>2-6,8,9</sup>.

Dado que el QMBI afecta a niños y adolescentes, y se asocia a molares mandibulares permanentes, el tratamiento de elección corresponde a la enucleación y conservación del molar afectado<sup>7,10-13</sup>, el cual fue realizado en el 89,5% de los casos reportados. En la mayoría de los casos se realizó seguimiento clínico e imagenológico entre 6 a 24 meses. Si bien no se describe la posibilidad de recidiva, este seguimiento está indicado para evaluar el proceso de reparación ósea y de erupción del molar<sup>1-3,5,6,9-13</sup>.

## Conclusiones

La presencia de un área radiolúcida, unilocular, bien definida, asociada a la corona de primeros y segundos molares mandibulares permanentes vitales en proceso de erupción, debe incluir siempre al QMBI dentro del diagnóstico diferencial.

Debido a la histología inespecífica del QMBI, sus características clínicas e imagenológicas son fundamentales para un diagnóstico certero y oportuno. Debido a que esta entidad afecta a niños y adolescentes, y se asocia a molares mandibulares permanentes, el tratamiento de elección es la enucleación quística y preservación del molar.

## Bibliografía

1. Aloyouny A, Albagieh H, Mansour S, Mobarak F. Case Report: bilateral mandibular buccal bifurcation cysts. *F1000Res*. 2021;9:1502. doi:10.12688/f1000research.28000.3
2. Dave M, Thomson F, Barry S, Horner K, Thakker N, Petersen HJ. The use of localised CBCT to image inflammatory collateral cysts: a retrospective case series demonstrating clinical and radiographic features. *Eur Arch Paediatr Dent*. 2020;21(3):329-337.
3. Lima LP, Meira HC, Amaral TMP, Caldeira PC, Abdo EN, Brasileiro CB. Mandibular buccal bifurcation cyst: case report and literature review. *Stomatologija*. 2019;21(2):57-61.
4. Bautista CRG, Milhan NVM, Ankha MDVEA, do Prado RF, Cavalcante ASR, Lopes SLPC, et al. Bilateral mandibular buccal bifurcation cyst: a case report emphasizing the role of imaging examination in the diagnosis. *Autops Case Rep*. 2019;9(2):e2018073. doi: 10.4322/acr.2018.073
5. De Grauwe A, Mangione F, Mitsea A, Kalyvas D, Yfanti Z, Ahbab G, et al. Update on a rare mandibular osteolytic lesion in childhood: the buccal bifurcation cyst. *BJR Case Rep*. 2018;4(2):20170109. doi: 10.1259/bjrcr.20170109
6. Kim HR, Nam SH, Kim HJ, Choi SY. Buccal bifurcation cyst: two case reports and a literature review. *J Clin Pediatr Dent*. 2018;42(3):221-224.
7. Oenning AC, Oliveira LB, Junqueira JLC, Sousa Melo LS. Buccal bifurcation cyst as an incidental finding in cone beam computed tomography scans. *RGO, Rev Gaúch Odontol*. 2018;66(4):385-389.
8. Derindağ G, Miloğlu Ö, Sümbüllü MA. Buccal bifurcation cyst (paradental cyst) defined by ultrasonography and cone-beam computed tomography. *Oral Radiol*. 2019;35(3):315-320.
9. Friedrich RE, Scheuer HA, Zustin J. Inflammatory paradental cyst of the first molar (buccal bifurcation cyst) in a 6-year-old boy: case report with respect to immunohistochemical findings. *In Vivo*. 2014;28(3):333-339.
10. Quintanilla M, Amigo S, Quintanilla F, Hidalgo A. Quiste bucal mandibular infectado bilateral en segundos molares permanentes: reporte de un caso. *Av Odontoestomatol*. 2018;34(1):19-24.
11. Borgonovo AE, Grossi GB, Maridati PC, Maiorana C. Juvenile paradental cyst: presentation of a rare case involving second molar. *Minerva Stomatol*. 2013;62(10):397-404.
12. Ramos LM, Vargas PA, Coletta RD, de Almeida OP, Lopes MA. Bilateral buccal bifurcation cyst: case report and literature review. *Head Neck Pathol*. 2012;6(4):455-459.
13. Corona-Rodriguez J, Torres-Labardini R, Velasco-Tizcareño M, Mora-Rincones O. Bilateral buccal bifurcation cyst: case report and literature review. *J Oral Maxillofac Surg*. 2011;69(6):1694-1696.
14. Wright JM, Vered M. Update from the 4th edition of the World Health Organization classification of head and neck tumours: Odontogenic and maxillofacial bone tumours. *Head Neck Pathol*. 2017;11(1):68-77.
15. Slootweg PJ, El-Naggar AK. World Health Organization 4th edition of head and neck tumor classification: insight into the consequential modifications. *Virchows Arch*. 2018;472(3):311-313.