

Caso Clínico

Quiste Nasopalatino de ubicación Paramediana: Reporte de un caso



Baltera Z Carolina²; Muñoz R, Alfonso¹; Araya S Cristobal³

¹ Escuela de odontología. Universidad Mayor.

² Radiología Maxilofacial. Escuela de odontología. Universidad Mayor.

³ Servicio de diagnóstico y patología oral. Escuela de odontología. Universidad Mayor.

Resumen

El quiste nasopalatino puede afectar a un amplio rango de edad, entre los 40 y 60 años de edad.

Paciente de 40 años de edad, género masculino, con presentación atípica de quiste nasopalatino, en localización paramediana.

Palabras Claves: Quiste, Nasopalatino, Paramediana.

Abstract

The cyst nasopalatine can affect a wide range of age, between 40 and 60 years of age.

Patient of 40 years of age, male gender, with atypical presentation of nasopalatine cyst, in paramedian localization.

Key words: Cyst, Nasopalatine, Paramedian.

Introducción

Una definición adecuada para poder describir un quiste de forma concreta es cavidad patológica o anormal la cual puede o no estar revestida de epitelio, que puede contener o no material líquido, semisólido o gaseoso.

Un gran número de estas lesiones suelen ser hallazgos radiográficos, ya que durante su crecimiento no producen alteraciones que pongan de manifiesto su existencia.

En la práctica los diagnósticos de lesiones quísticas presentan numerosas dificultades en

la interpretación clínica y radiológica por las características comunes que presentan entre las lesiones.

El quiste del conducto nasopalatino (QNP) fue descrito por primera vez por Meyer en 1914¹. Es uno de los quistes del desarrollo no odontogénico más comunes el cual junto al quiste nasolabial representan el 5% de los Quistes maxilares. Deriva de los remanentes epiteliales del conducto nasopalatino durante el periodo embrionario, la comunicación entre la cavidad nasal y maxilar anterior en el feto en desarrollo⁴.

El quiste nasopalatino puede afectar a un amplio rango de edad, entre los 40 y 60 años de edad. En relación al género, la mayoría de los estudios coinciden con una tendencia significativamente mayor en los hombres que en la mujer, con la relación de 2,5: 1⁴⁻⁵.

En la imagenología se presenta como una lesión radiolúcida, bien circunscrita, de límite definido y corticalizado, de forma oval o corazón, en la zona de línea media.

Clínicamente se presenta de forma asintomática, pudiendo producir una expansión leve hacia palatino^{10,12}.

El presente caso de quiste nasopalatino muestra una ubicación atípica de la patología que podría haber sido fácilmente mal diagnosticada como una lesión periapical.

Reporte de caso

Paciente de 40 años de edad, género masculino acude al servicio de periodoncia de la clínica odontológica Universidad Mayor.

Paciente asintomático, al Examen intraoral se observa desdentamiento parcial superior e inferior, con enfermedad periodontal, policaries y múltiples restos radiculares. Se solicitan como exámenes complementarios una radiografía periapical total.

Al análisis radiográfico presenta múltiples restos radiculares en zona anterosuperior y extensas caries en dientes 1.1 y 2.1, asociadas a una lesión radiolúcida, redondeada mayor a 1 cm de diámetro con límites definidos y parcialmente corticalizados, localizado en línea media extendiéndose desde el periápice del diente 1.1 hasta el periápice de diente 2.3. (fig 1)

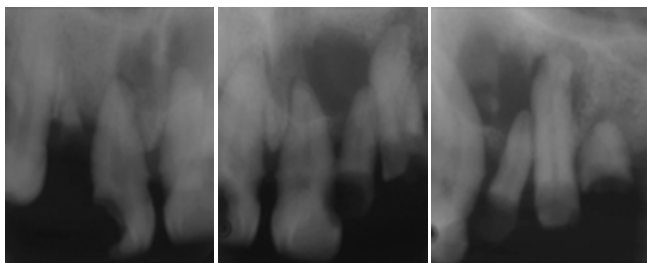


Figura 1. Radiografías periapicales grupo 2. Lesión radiolúcida en relación a dientes 1.1, 2.1, 2.2 y 2.3.

Debido a las características de la lesión y la ausencia de vitalidad de las piezas se sugiere complementar con una tomografía computarizada de haz cónico. (TCHC). En este último estudio imagenológico, la vista sagital mostro la

lesión hipodensa, asociada al canal incisivo, evidenciado un ensanchamiento de este. La vista axial mostro la ubicación para-mediana de la lesión con la expansión y adelgazamiento de las tablas vestibular y palatina. (Fig 2 y 3)

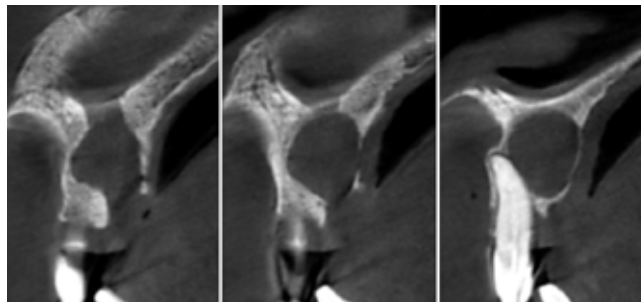


Figura 2. TCHC. Cortes Sagitales, lesión hipodensa asociada a canal incisivo.

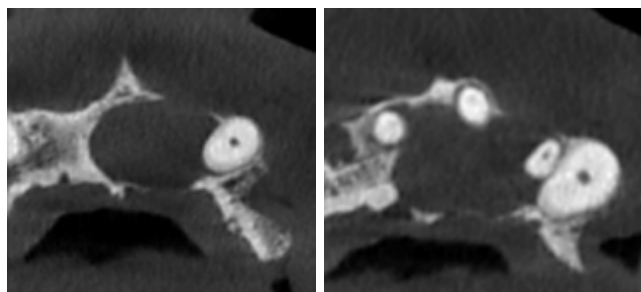


Figura 3. TCHC. Cortes Axiales. Ubicación para-mediana y expansión de tablas.

Se realizó una cirugía donde se efectúa un colgajo crevicular palatino, exposición ósea y osteotomía. Se ubicó el plano de clivaje nasopalatino y se realizó la enucleación de la lesión quística. Se tomó una muestra de la membrana quística, para estudio histopatológico, donde se observó una cavidad quística recubierta por un epitelio cilíndrico pseudoestratificado ciliado y zonas con infiltrado inflamatorio crónico difuso lo que confirmó el diagnóstico de Quiste nasopalatino. (Fig 4)

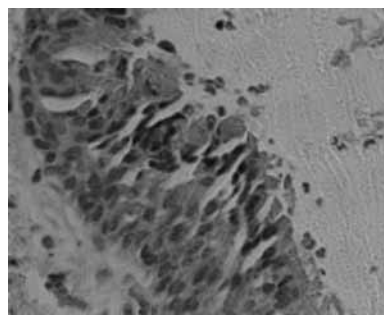


Figura 4. Corte histopatológico. Epitelio pseudoestratificado ciliado.

Discusión

Se presenta el caso de un paciente de 40 años de edad de un QNP que posee una extensión y ubicación poco usual descrita en la literatura.

La etiopatogenia de la lesión es poco clara pero numerosos autores asocian el desarrollo de este quiste a la presencia de lesiones traumáticas y procesos infecciosos o inflamatorios que contribuirían a la activación de los remanentes epiteliales del conducto nasopalatino. En el caso reportado el paciente presentaba múltiples piezas dentarias al estado de raíz además de lesiones de caries de gran extensión con, lo cual supondría un proceso infecciosos de larga data en la zona antero superior, que podría haber contribuido a la activación y proliferación celular con la consecuente degeneración quística.

La ubicación en línea media suele ser la más frecuente para este tipo de lesiones, considerando su origen histopatológico. Anatómicamente el canal nasopalatino puede presentarse de tres formas: Como dos canales paralelos que se dirigen desde el piso de fosas nasales hasta la zona anterior de la bóveda palatina; En forma de "V", donde el canal nace a ambos lados de la línea media, en el piso de las fosas nasales y antes de la emergencia en la bóveda palatina se fusiona en un solo canal; o bien en forma

de "Y" donde nacería como del canales independientes que rápidamente se fusionan en el espesor del hueso maxilar.

Debido a que la anatomía ofrece estas variantes, el quiste nasopalatino puede localizarse no en la línea media sino en la zona paramediana, dando origen a esta presentación poco usual de la lesión que podría dificultar el diagnóstico. El estudio imagenológico con la TCHC mostro, en la vista sagital, un área hipodensa redondeada asociada al canal incisivo, que a pocos milímetros del piso de las fosas nasales se expandía, para dar origen a la lesión. Debido a la dirección que presenta el canal y la ubicación del foramen en la zona anterior de la bóveda palatina, es frecuente que cuando se produce expansión de tablas esta sea mayor a nivel de la tabla palatina, siendo este uno de los primeros signos que evidencia el paciente.

Luego del abordaje quirúrgico, el diagnóstico definitivo de QNP se efectuó bajo estudio histopatológico con hematoxilina-Eosina, el cual mostró una cavidad quística recubierta por un epitelio cilíndrico pseudoestratificado ciliado y zonas con infiltrado inflamatorio crónico difuso en el tejido conectivo subyacente al epitelio. Este último aspecto se encuentra representado por la presencia de restos radiculares y múltiples focos inflamatorios/infecciosos apicales en relación a la lesión.

Bibliografía

1. Suter Valerie et al, "Expansive nasopalatine duct cysts with nasal involvement mimicking apical lesions of endodontic origin: a report of two cases" *Journal of endodontics*, September 2011, 37, 9.
2. M tsuneki, S Maruyama, M Yamazaki, T Abe, H Adeola, J Cheng, H nishiyama, T Hayashi, T Kobayashi, R Takagi, A funayama, C Saito, T Saku, "inflammatory histopathogenesis of nasopalatine duct cyst: a clinicopathological study of 41 cases" *oral diseases*, 2013, 19, 415-424.
3. JC Liceaga, R Banda, O Castañeda, V Gonzalez, "Quiste nasopalatino de tamaño inusual. Revisión bibliográfica y presentación de un caso", *Revista ADM*, 2013, 70(3),154-158.
4. Nair PN. *On the causes of persistent apical periodontitis: a review. Int Endod J* 2006; 39:249-81.
5. Cicci M, Grossi GB, Borgonovo A, et al. *Rare bilateral nasopalatine duct cysts: a case report. Open Dent J* 2010;11:8-12.
6. Swansonks, Kaugars GE. *Nasopalatine Duct Cyst. An analysis of 334 cases. J Oral Maxiofacial Surg* 1991;49:268-71.
7. Neville BW, Damm DD, Allen CM, Bouquet JE., *Oral and maxillofacial pathology. 3ed, St. Louis; Saunders, 2008. Chapter 5: Odontogenic cysts and tumors; p.678-740.*
8. Miloro M et al. *Peterson's principles of oral and maxillofacial surgery. 2nd ed. Hamilton Ed. BC Decker; 2004: 608-609.*
9. Takagi R, Ohashi Y, Suzuki M. *Squamous cell carcinoma in the maxilla probably originating from a nasopalatine duct cyst. J Oral and Maxillof Surg.* 1996; 54: 112-115.
10. Burket IW, Eversole LR. *Oral medicine diagnosis and treatment, cysts of the jaw and benign odontogenic tumors.10ed. Spain: EC Decker Inc; 2010; 153-158.*
11. Alfaro L; Martínez B. *Atlas de patología de los maxilares. Editorial Ripano. 1Ed. 2011.*