

## Caso Clínico

# Ausencia de Canino Inferior Derecho

Caso Clínico presentado en la Sociedad de Radiología Oral y Máxilo Facial de Chile / Septiembre 2003

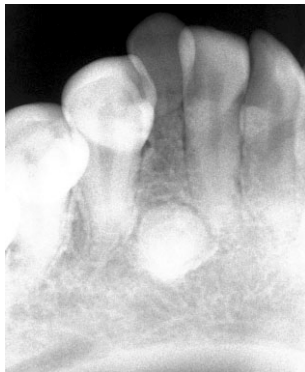**Dr. Ignacio Glaría B.**

Radiólogo Dento Máxilo Facial.  
Académico Universidad Finis Terrae.  
SROMFCh, AAOMR, IADMFCh.

## Historia Clínica

Paciente de sexo femenino de 16 años de edad, sin sintomatología clínica. Persistencia y movilidad de pieza M en vestíbulo versión. Derivada por el clínico para completar estudio de localización de odontoma en zona de pieza 22 diagnosticado por él mismo a base de radiografía retroalveolar, como agenesia de canino inferior derecho. pieza 22. Odontoma?

Rx. retroalveolar  
zona 22



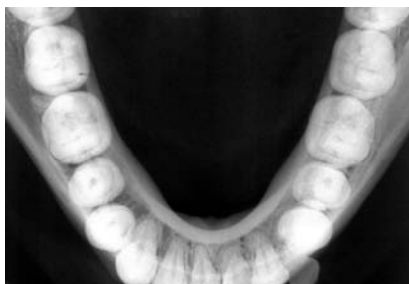Efectivamente en zona pieza 22 se aprecia persistencia pieza M con rizálisis. Intraóseo; se observa imagen sospechosa de Odontoma.

Como una manera de complementar el estudio se realiza Panorámica y Oclusal.

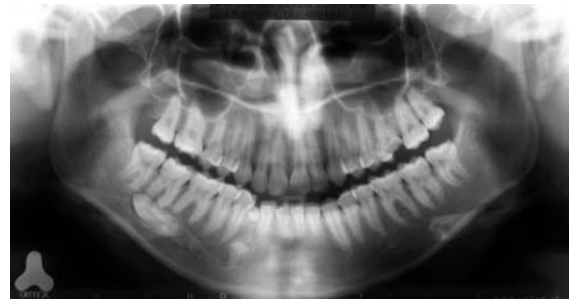
Por motivos didácticos concernientes se presenta primero la proyección oclusal.

En proyección oclusal no se observa imagen que aclare la situación, aun cuando al no apreciarse el odontoma por lingual hace suponer su posición vestibular.

Rx. oclusal  
inferior estricta

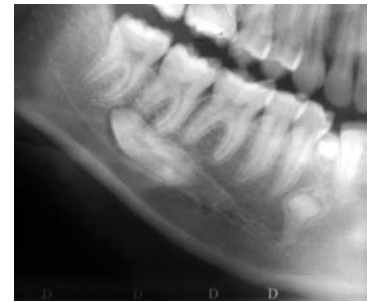

Se presenta proyección Panorámica que cambia sustancialmente la situación clínica de la paciente.



Rx. Panorámica

Amplificación  
panorámica



Se observa cómo la pieza 22 se encuentra retenida, en una posición poco habitual, posición horizontal distoangular proyectada en relación con ápices de molares.

Si se reexamina la Rx oclusal se aprecia la posición vestibular de pieza 22.

## Conclusión

El diagnóstico radiológico de Agenesia realizado a base de una retroalveolar, es por decir lo menos un diagnóstico aventurado.

Ahondando más en este diagnóstico, personalmente soy muy cuidadoso de él, ya que con el paso de los años de profesión me he encontrado con muchos diagnósticos de Agenesia, que finalmente no fueron tal y se trataban más bien de retardos erupcionales (a veces muy grandes) y malposiciones. Por tales razones es que cuando me enfrente a una posible Agenesia, la indico en signo de interrogación y sugiero completar el examen y/o control radiológico posterior en el tiempo.

Correspondencia:  
ORTEX Radiología Máxilo Facial Fono: 56-2-3341195, Santiago, Chile  
e-mail: [iglaría@ortex.cl](mailto:iglaría@ortex.cl) [www.ortex.cl](http://www.ortex.cl)