

Radiología en Odontología Legal

Conferencia / Octubre de 2003



Prof. Dr. Luis Ciocca G.

Director Departamento de Medicina Legal,

Fac. de Medicina, Universidad de Chile.

Jefe área Medicina Legal Odontológica,

Dpto. de Patología, Fac. de Odontología, Universidad de Chile.

Abstract

Legal Dentistry is the discipline, or part of dentistry, that links the Dental Surgeon with the Law and Justice.

Imagery and Radiological support are fundamental for some of the activities the dental surgeon, as forensic expert, must perform.

As specialist, the exercise of the profession by the Radiologist is ruled by a series of legal terms, which if not adhered to, may take the individual to the courts of law facing either a civil or a criminal demand.

Resumen

Odontología Legal es la disciplina o parte de la Odontología que vincula al Cirujano-dentista con la Ley y la Justicia.

Como forense, el odontólogo ejecuta una serie de acciones en que es fundamental contar con apoyo radiológico e imagenológico.

Como especialista, el ejercicio profesional del radiólogo está regulado por una serie de disposiciones legales, las cuales, de no respetarse, pueden llevar al profesional a los tribunales, enfrentando una querrela criminal o una demanda económica.

Correspondencia

Dr. Luis Ciocca

Avda. Providencia 365, of. 22

e-mail: lciocca@med.uchile.cl

Introducción

La Odontología Legal es la disciplina, ciencia o especialidad, que vincula al Cirujano-Dentista con el Derecho y la Ética, con la Ley y la Justicia, esto enmarcado en el ámbito médico-legal. Por una parte estudia el ordenamiento jurídico que regula el ejercicio profesional y por el tipo de conocimientos que comprende contribuye de valiosa manera a la solución de problemas judiciales.

Esta vinculación debe entenderse, entonces, en dos sentidos:

- a) específico (forense, pericial).
- b) general (es un marco regulador, delimita la responsabilidad profesional).

En lo forense, las principales acciones que ejecuta el odontólogo como perito son:

- pericias de lesiones
- peritajes en responsabilidad legal profesional
- identificación por medios odonto-estomatológicos
- estudio de huellas y rastros (huellas de mordida, por ejemplo).

La Radiografía como Recurso Forense

La Radiología Oral y Máxilo Facial, como recurso forense, es particularmente útil en relación con todas las acciones anteriormente mencionadas.

En casos de lesiones, la radiografía es un elemento o examen complementario fundamental para evaluar daño dentario, óseo o articular y posterior emisión del correspondiente informe. Es un documento que respalda, da fuerza y objetividad a las conclusiones periciales.

Para la identificación médico-legal, las radiografías de archivo proporcionan un excelente registro de los tratamientos que hayan recibido las piezas dentarias. Asimismo, se pueden observar características particulares que éstas presenten, ya sean intracoronarias o intrarradiculares (atrofias, calcificaciones, dislaceraciones, malformaciones, por ejemplo). Serán de mucha relevancia todas aquellas características que salgan de la norma y que sean por lo tanto útiles para los fines perseguidos.

Técnicas de comparación, reconstrucción y superposición utilizando radiografías son frecuentes en identificación forense. El estudio radiográfico de piezas dentarias y tejido óseo proporciona una buena información en relación con la estimación de la edad mediante el análisis de los cambios que se van produciendo en el trabeculado óseo, cámara pulpar, etc.

Para la identificación médico-legal odontológica todo tipo de radiografías puede ser útil si permite observar tratamientos o rasgos especiales. Técnicas intraorales como las retroalveolares, oclusales, bite-wing. Técnicas extraorales como panorámicas, telerradiografías, de articulación tèmpero-mandibular, sialo-radiografías, de cavidades perinasales, e incluso de territorios próximos como radiografías de cráneo, o de columna cervical, se han utilizado exitosamente en procesos de identificaciones médico-legales complejas.

Otro factor que debe señalarse es que para fines de identificación, la antigüedad de los elementos radiográficos de que pudiera disponerse, generalmente no constituye un inconveniente como se ha comprobado en múltiples casos. En otras palabras, tanto las radiografías recientes como las antiguas pueden ser útiles para el forense.

La mención de algunos casos de identificación médico-legal compleja resueltos con ayuda importante de radiografías, puede ilustrar lo señalado:

Caso de la Playa La Ballena (1976).

Se usaron radiografías de archivo para completar un odontograma (Figs. 1 y 2).

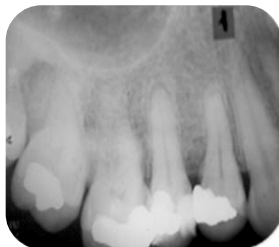

Figura 1

Tres radiografías de archivo permiten ver obturaciones y detalles, con las cuales se elabora el odontograma y que coincide en un cien por ciento con los restos por identificar.

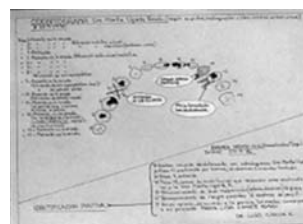
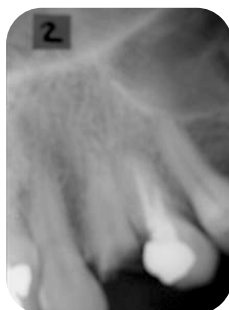
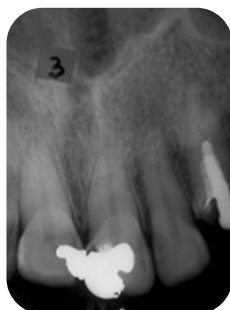
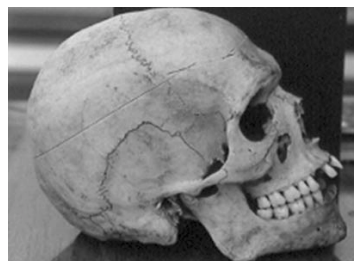Figura 2
Odontograma

Caso de Tatiana Fariña (1985).

Se usó estudio radiográfico de hueso y dientes para estimar edad.

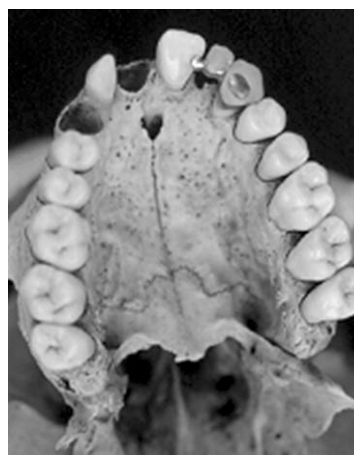
Caso Torres del Paine (1995).

Se utilizaron con éxito radiografías antiguas (1976), para comparar con recientes (figs. 3 y 4).



Figuras 3 y 4

En 1995 aparece una osamenta en las Torres del Paine. Presumiendo que se trata de un turista norteamericano extraviado 7 años antes se solicitan a través de la embajada de Estados Unidos, antecedentes, recibiendo una radiografía y detalles de tratamientos del dentista que lo había atendido en su país. Se logra identificación positiva, a pesar de que las radiografías son antiguas.



Caso Cerros de Renca (1998).

Se usó una radiografía de cráneo pre mortem.

Caso Cuesta Barriga (2001).

Se dispuso de antiguas radiografías pre mortem para reconocer piezas dentarias encontradas.

Caso Fuerte Arteaga (2002).

Se utilizaron radiografías pre y pos mortem, para individualizar piezas dentarias y estudiar edad, entre otros aspectos.

La Radiología como Especialidad

Para ejercer legalmente las profesiones de la salud, como lo dispone el artículo 112 del Libro V del Código Sanitario, se requiere estar en posesión del título respectivo. En el caso del radiólogo oral y máxilo facial, es necesario poseer el título de Cirujano Dentista. En cuanto al ejercicio de especialidades, como es el caso de la Radiología o cualquiera otra, no existe legislación al respecto. En teoría cualquier cirujano-dentista puede ejercer cualquier especialidad; claro que, de producirse alguna dificultad, será ventajoso contar con una formación acreditada y otras formas de respaldo, como cursos relacionados, pertenecer a la Sociedad Científica respectiva, etc.

Prácticamente todos los aspectos del ejercicio habitual están regulados por leyes, reglamentos y normas. El título profesional confiere derechos e impone deberes. Permite diagnosticar, pronosticar y tratar («actos médicos») con plena autonomía, como asimismo certificar, otorgar licencias médicas y también prescribir medicamentos. Nos obliga a mantener el secreto profesional, como asimismo a denunciar cuando corresponde y "responder" por nuestras propias acciones profesionales.

Deberes importantes son el no abandono del paciente, el apego a la Lex Artis y el respeto ético.

Tenemos derecho a recibir información verídica y fidedigna de parte de nuestros pacientes, que se respeten nuestras instrucciones y también derecho a honorarios dignos.

Otras atribuciones y capacidades derivadas de la posesión del título son las de dirigir establecimientos de salud, prescribir y almacenar medicamentos para nuestra utilización, supervigilar las actividades de colaboración, entre otras.

La consulta radiológica y las personas que en ella laboren están sujetas a las disposiciones de un decreto especial y al control de la Comisión Chilena de Energía Nuclear.

La Responsabilidad Legal Profesional

Como todo profesional de la salud el Radiólogo Máxilo-facial también puede ser sujeto de un asunto de responsabilidad. El radiólogo funcionario está sujeto a la llamada Responsabilidad Administrativa, que alcanza a todos los funcionarios públicos. Como también a la Responsabilidad Penal y a la Civil, las cuales se persiguen en los tribunales de Justicia.

Es un tema delicado, ya que actualmente las querellas están afectando por igual a especialistas y a los que no lo son, a docentes y no-docentes, a profesionales con diferentes años de experiencia y de diversas especialidades tanto en el ejercicio público como privado.

Un profesional sometido a una querella, siempre quedará afectado de algún modo, aunque "gane o sea sobreseído". Durante el proceso que se arrastra generalmente por varios años, estará enfrentado al temor puesto que se trata de un mundo desconocido para él. A citaciones (fuertes, bajo "apercibimientos de arresto", por ejemplo), a órdenes de embargo, arraigo, detención. Se verá sometido a un lenguaje judicial muchas veces ofensivo y descalificador.

Las sanciones podrán ser civiles debiendo indemnizar o penales con presidio (aunque sea remitido), morales pudiendo producirse depresiones y sociales afectando el prestigio del profesional.

De manera que es necesario extremar las precauciones en orden a prevenir estos problemas; esto se logra manteniendo una óptima relación con el paciente, y en el área de la radiología, buscando siempre la mejor técnica para cada caso y que el diagnóstico sea hecho por el especialista.